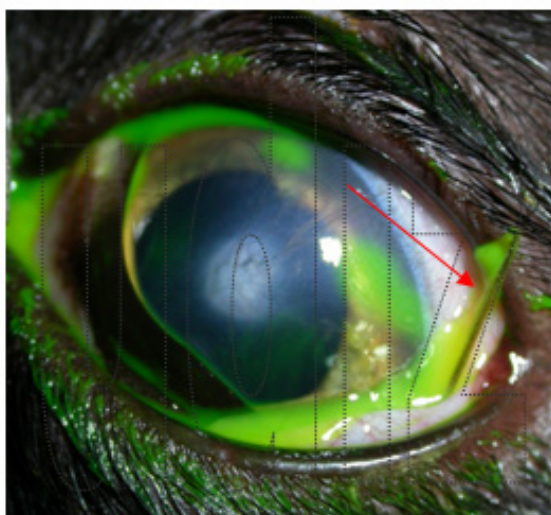


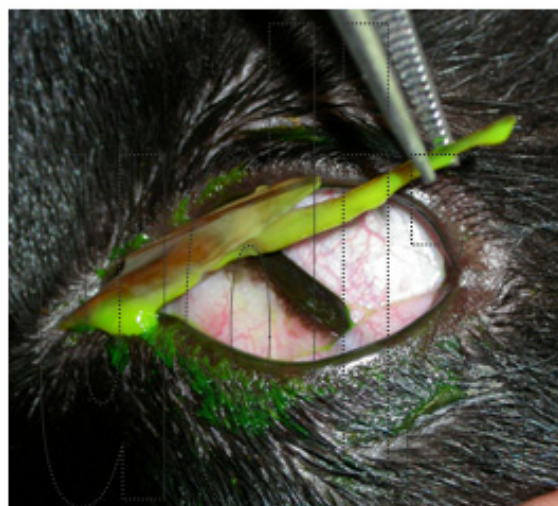
ÚLCERA CORNEAL POR ESPIGA EN UN GATO

El animal presenta dolor agudo en ojo izquierdo y secreción purulenta desde el día anterior. El ojo afectado fue operado cuando el animal era cachorro por una perforación completa con exteriorización del iris quedando como secuela una pequeña adherencia entre iris y la cornea sin afeción visual (mancha blanca corneal).

El dolor agudo no permite exploración correcta y se decide sedar al animal para poder explorarlo adecuadamente. Una vez tranquilizado se procede a teñir córnea con fluoresceína que pone de manifiesto úlceras corneales (tiñe defectos corneales de color verde). Se observa una pequeña hebra sobresaliendo del borde lateral del párpado inferior al manipular el ojo (flecha roja), se trata de una gran espiga alojada en el saco conjuntival inferior. El cuerpo extraño se extrajo y las úlceras corneales secundarias se solucionaron con una lentilla terapéutica (flecha amarilla) y tratamiento tópico. En 48 horas las úlceras han remitido y sólo queda una pequeña cicatriz secundaria que desaparecerá con el tiempo.



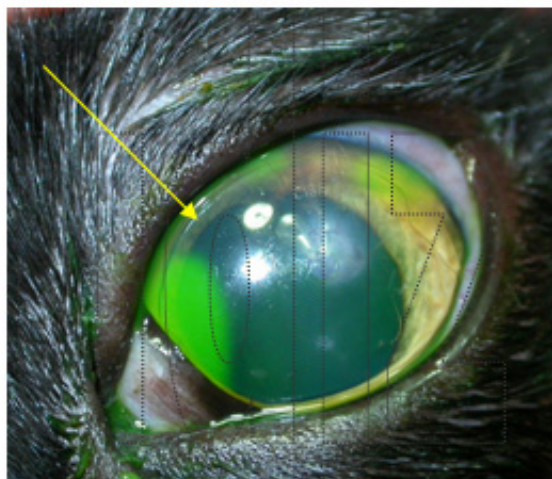
Úlceras y hebra de la espiga



Extracción de la espiga



Tamaño de la espiga



Lentilla terapéutica