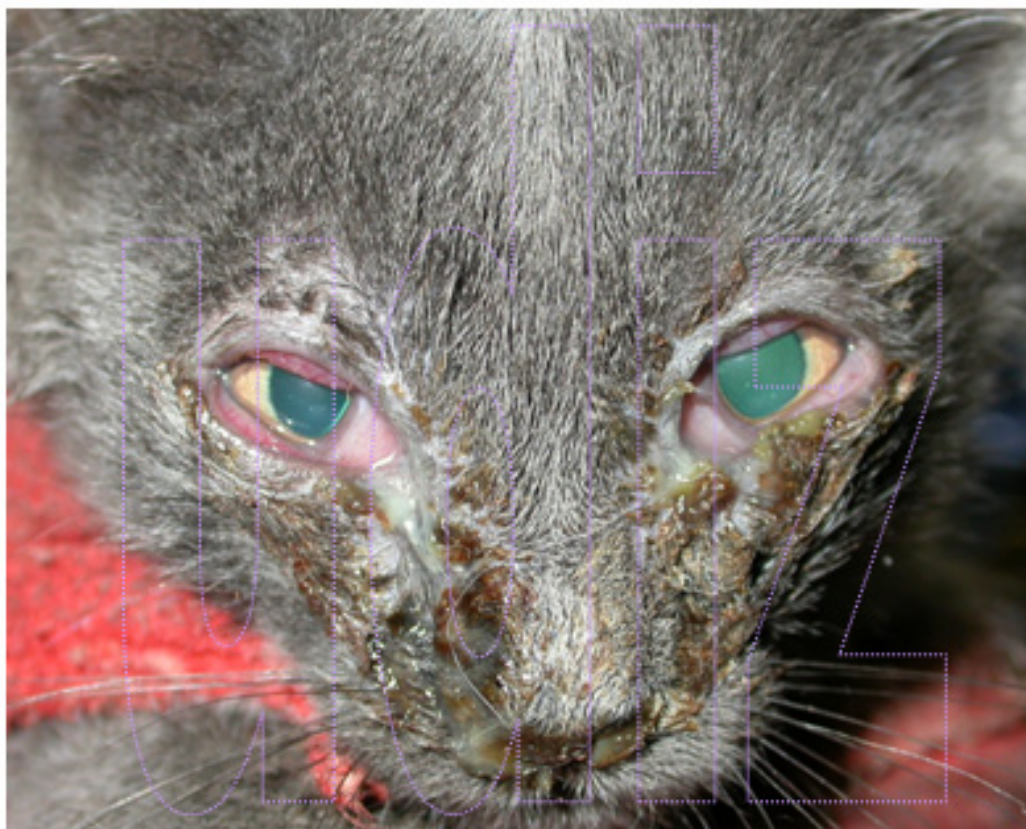



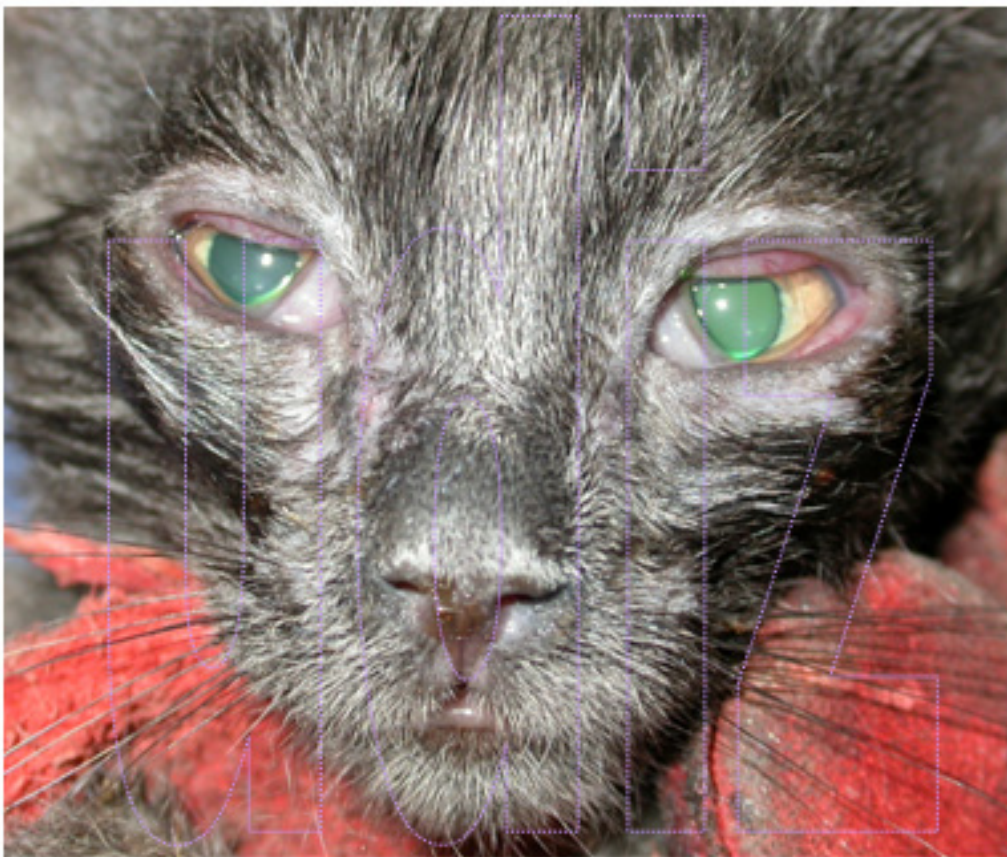RINOTRAQUEÍTIS (HVF1)

Gatito recogido de la calle hace unos minutos. Presenta secreción mucopurulenta ocular, descarga nasal purulenta y bronquitis intensa. Se realiza limpieza de la cara, eliminando todo el exudado y se instauro tratamiento sistémico y oftalmológico para solucionar el problema. En 4 días el animal presenta un estado general bueno y los ojos están prácticamente curados. En animal obtiene el alta una semana después.


Los herpesvirus (rinotraqueítis) tienen una sintomatología muy llamativa, pero generalmente son procesos benignos (si no se complican con otras enfermedades) que curan con el tratamiento adecuado, hay animales que quedan portadores y pueden tener recaídas posteriormente pero suelen ser menos llamativas (estornudos, toses, conjuntivitis crónicas, lagrimeo...) que en animales jóvenes.



Aspecto al entrar a consulta



Aspecto tras la cura en la 1ª consulta



Aspecto general 4 días después de la primera consulta