



RESOLUCIÓN COMPLETA DE MEIBONITIS AGUDA

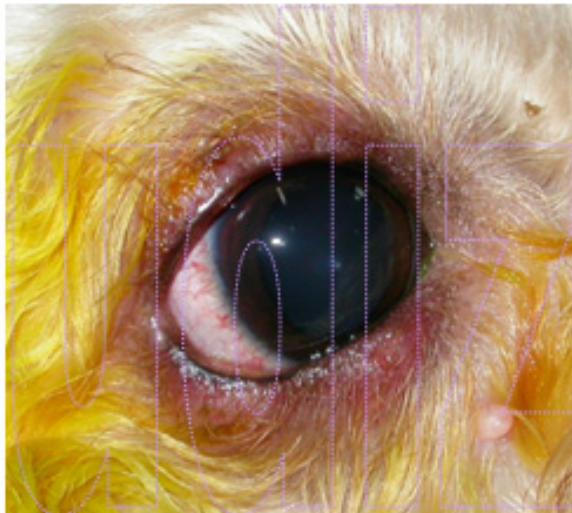Aparición aguda de inflamación palpebral bilateral acompañada de dolor, secreción purulenta y malestar general.

A la exploración se observa inflamación con contenido en prácticamente la totalidad de las glándulas de meibonio (flecha).

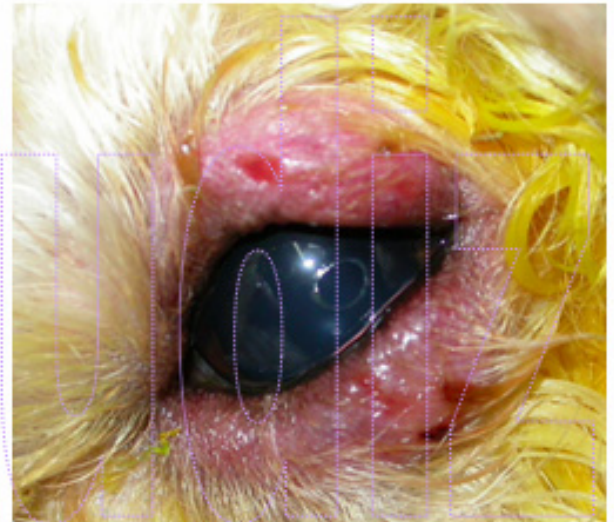
Se realiza cura intensa los ojos y se instauro tratamiento tópico y sistémico a la espera de resultados (es un proceso de curación lenta y se posibles secuelas como puede ser sequedad ocular, cicatrices palpebrales, etc.)

Es una patología de curación lenta (en este caso tardó casi un mes, mirar fechas de cada foto para seguir el proceso de curación)

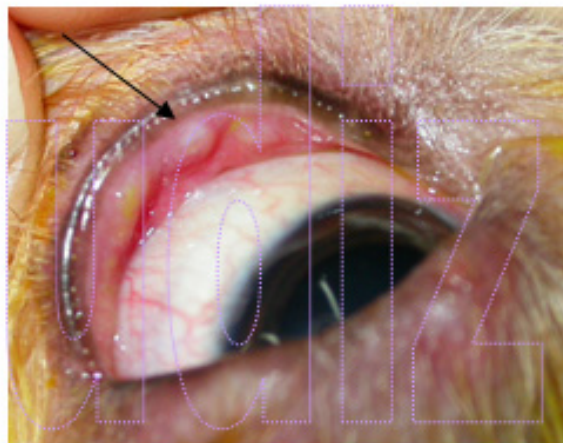
9 mayo



Ojo derecho

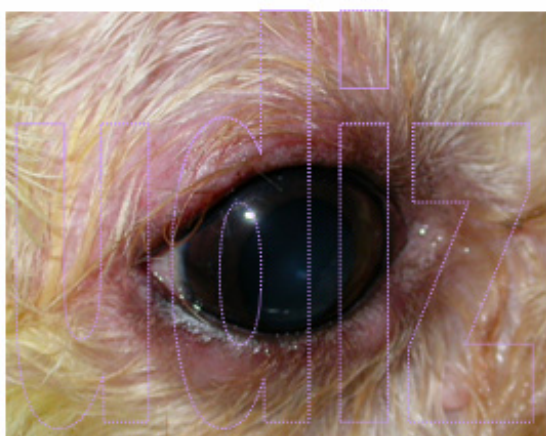


Ojo izquierdo

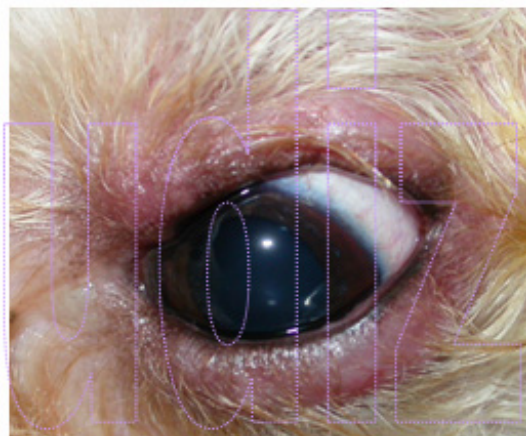




14 mayo

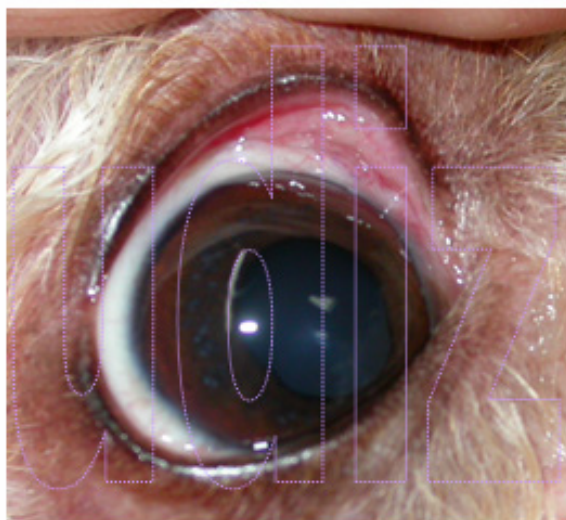


Ojo derecho

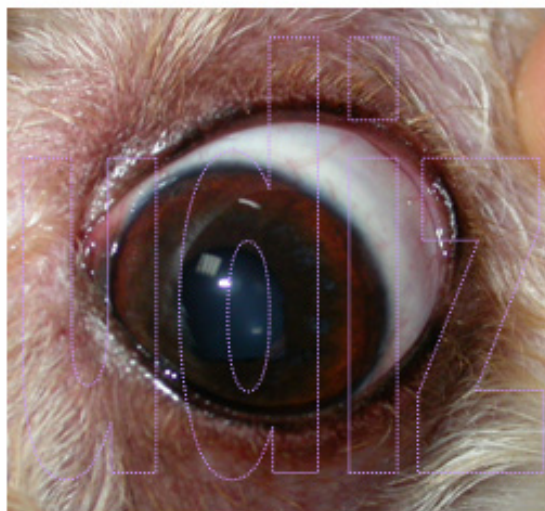


Ojo izquierdo

2 junio: Alta médica



Ojo derecho



Ojo izquierdo



2 de junio: Alta médica



Aspecto general el día del alta médica