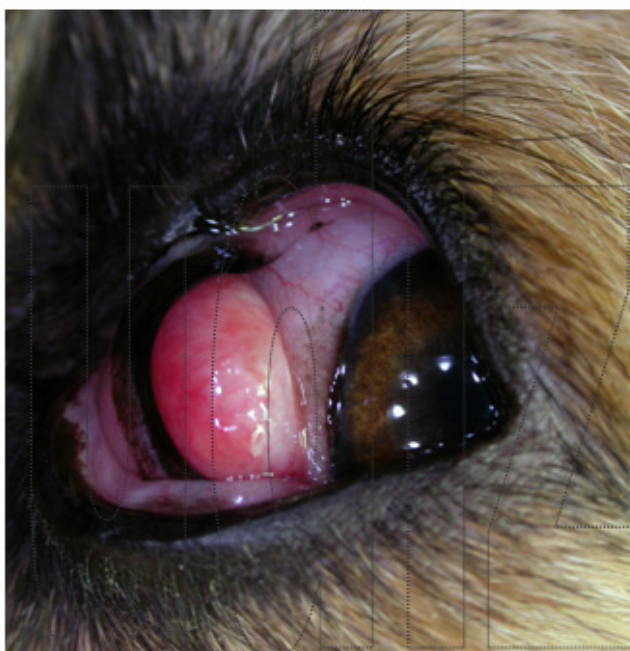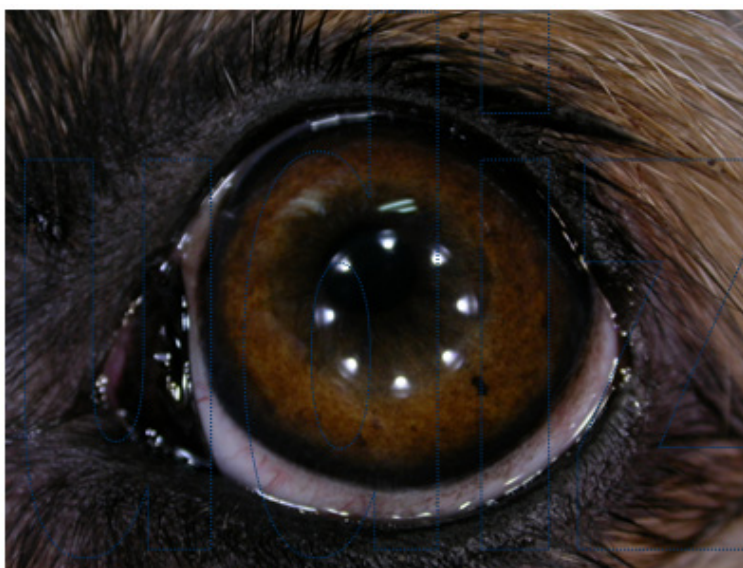


PROLAPSO DE LA GLÁNDULA ACCESORIA DE LA MEMBRANA NICTITANTE

Prolapso de la glándula accesoria de la membrana nictitante, se observa una “bolita” rosada asomando entre los párpados en la zona nasal, bajo la membrana nictitante. Se realiza reducción quirúrgica de la glándula para devolverla a su sitio natural donde se ancla mediante sutura (nunca se debe eliminar la glándula, sólo si hay tumores asociados). El prolapso suele ser bilateral (puede que primero se prolapse una glándula y días o semanas después se prolapse la del otro ojo) Es una patología típica de cachorros y/o animales ancianos. Hay razas predispuestas como son el Bulldog, los Shar Pei, el Shitzu y otras razas chatas (braquiocefálicos) aunque puede verse en todas las razas o cruces.



Aspecto prequirúrgico



48 horas posquirúrgico